Cirugía de las perforaciones del tabique nasal

JM Thomassin
F Braccini
K Gabert
JP Epron

Resumen. – Casi siempre asintomáticas, las perforaciones del tabique nasal se descubren con facilidad en el examen físico.
Además, se manifiestan por rinitis con costras, epistaxis recurrentes o silbidos.
El origen de estas perforaciones suele ser yatrógeno (septoplastia), pero en una buena anamnesis diagnóstica pueden descubrirse afecciones más raras (enfermedad de Wegener, sarcoidosis) o no confesadas (abuso de cocaína).
Cuando son sintomáticas, estas perforaciones representan un «desafío» quirúrgico que desanima con facilidad a los médicos.
Las opciones terapéuticas son los obturadores septales (silicona) y la cirugía.
Los tapones septales constituyen un procedimiento interesante por la sencillez de su colocación, pero pueden originar complicaciones, sobre todo intolerancia mucosa o extrusión.
Estos tapones representan el tratamiento de elección en los pacientes delicados o que no desean una intervención quirúrgica de mayor envergadura.
La cirugía convencional es complicada por el acceso estrecho a las fosas nasales y la tendencia espontánea a la retracción de los colgajos.
Las técnicas quirúrgicas son numerosas y la elección del tipo de intervención se basa en el tamaño y la topografía de la perforación y en la experiencia del cirujano.
Para las perforaciones inferiores a 1 cm^2, se utilizan colgajos mucopericondrales o mucoperiósticos.
Para las perforaciones más importantes, hay que recurrir a un colgajo compuesto bucal con pedículo gingivolabial en dos tiempos.
De esta manera, se pueden tratar quirúrgicamente con los métodos descritos casi todas las perforaciones septales.
Los tapones septales obturadores están reservados para los casos en que existe contraindicación quirúrgica.

© 2001, Editions Scientifiques et Médicales Elsevier SAS, París. Todos los derechos reservados.

Palabras clave: nariz, perforaciones del tabique nasal, reposiciones quirúrgicas.

Introducción

La perforación del tabique nasal, con gran frecuencia descubierta por el médico de manera casual, suele tolerarse bien por el paciente, que no se queja.

No obstante, las manifestaciones pueden corresponder a todo el abanico de la semiología nasal. Las causas de la perforación nasal son múltiples y variadas, destacándose, aparte de la perforación esencial, el origen yatrógeno de una intervención rinoseptal.

Aunque suele ser infructuoso, el interrogatorio semiológico es indispensable antes de cualquier intervención para determinar si se trata de una lesión aislada, de un signo que anuncia una enfermedad general o sólo de un simple epifenómeno.

***Jean-Marc Thomassin** : Professeur des Universités, praticien hospitalier, chef de service.*
***Frédéric Braccini** : Chef de clinique-assistant.*
***Karine Gabert** : Interne des Hôpitaux.*
***Jean-Philippe Epron** : Chef de clinique-assistant.*
Fédération oto-rhino-laryngologique, groupe hospitalier de la Timone, 13385 Marseille cedex 5, France.

A principios de siglo, el primer intento terapéutico consistió en agrandar simplemente la perforación esperando que disminuyesen las molestias, sobre todo en el caso de las perforaciones silbante. La introducción de los tapones septales en los años 50 y el desarrollo de las diversas técnicas quirúrgicas en los años 60 se han traducido en un tratamiento más satisfactorio.

Estructuras anatómicas implicadas Consecuencias fisiológicas

ANATOMÍA QUIRÚRGICA

El tabique nasal separa las dos fosas nasales y sostiene por delante la nariz.

Este tabique se compone de un esqueleto osteocartilaginoso.

Esqueleto

El tabique nasal consta de dos regiones:

— una porción anterior cartilaginosa, constituida por el cartílago cuadrangular. Este último, más grueso por detrás (4 mm) que por delante (2 mm), representa sólo una tercera parte de

la superficie total del tabique. En esta zona se produce la mayoría de las perforaciones.

Una alteración importante de la integridad del tabique afecta a la resonancia de las fosas nasales, cuya consecuencia es una modificación de la voz, del tipo de la rinolalia. Sólo una perforación en la proximidad del dorso de la nariz puede producir una deformación en silla de montar.

Este cartílago, que se apoya en la cresta incisiva, presenta:

— un borde posteroinferior ajustado al vómer;

— un borde posterosuperior articulado con el etmoides;

— un borde anterosuperior que corresponde al dorso de la nariz;

— un borde anteroinferior que va del lóbulo a la espina nasal anterior;

— una porción posterior ósea compuesta por el vómer y la lámina perpendicular del etmoides.

El vómer comprende:

— un borde superior articulado con el esfenoides;

— un borde inferior que se apoya en la cresta nasal, la cresta incisiva y la espina nasal posterior;

— un borde anterosuperior que corresponde al cartílago septal y a la lámina perpendicular del etmoides;

— un borde posterior coanal.

El cartílago y el hueso están recubiertos, respectivamente, de pericondrio y de periostio, además de mucosa.

■ *Vascularización* [16]

Tabique nasal

Contiene un rico contingente anastomótico vascular que procede de los sistemas carotídeos interno y externo.

• *Territorio carotídeo externo (el principal)*

Arteria esfenopalatina: la arteria maxilar interna, rama terminal de la carótida externa, toma el nombre de esfenopalatina después de atravesar la fosa pterigomaxilar y penetrar en la fosa nasal por el agujero esfenopalatino.

En ese momento, da origen a numerosas ramas que garantizan la vascularización de la fosa nasal:

— las ramas externas se distribuyen en los cornetes y en los meatos:

— arteria del cornete medio;

— arteria del cornete inferior;

— ramas internas: la arteria del tabique es la más importante de las arterias de la fosa nasal. Esta arteria se dirige primero hacia el borde anteroinferior del cuerpo del esfenoides y luego alcanza el tabique y desciende en diagonal siguiendo el trayecto del nervio nasopalatino. A continuación, se anastomosa por delante y hacia abajo completamente con la arteria palatina descendente en el conducto palatino anterior. Esta arteria emite numerosas colaterales:

— arteria del cornete superior;

— arterias septales anastomosadas con las arterias etmoidales.

Estas arterias pueden ser muy voluminosas y duplicar la arteria del tabique.

Ramas de la arteria facial:

— la arteria infraseptal surge de la reunión de dos arterias coronarias superiores, se dirige hacia arriba y vasculariza la parte anteroinferior del tabique cartilaginoso y el vestíbulo de la nariz.

Además, establece anastomosis con el área vascular de Kiesselbach y la arteria palatina anterior;

— la arteria del ala de la nariz se anastomosa con ramas descendentes de la arteria oftálmica.

• *Territorio carotídeo interno*

Está representado por el sistema de las arterias etmoidales, ramas de la arteria oftálmica.

La *arteria etmoidal anterior* es la más voluminosa de las dos. Se divide, en la parte anterior de la lámina cribosa, en una rama meníngea y una rama nasal que pasa por el agujero etmoidal anterior. Entonces, la rama nasal da origen a:

— una rama nasal interna, voluminosa, destinada al tabique y que alcanza el área vascular;

— una rama nasal externa, más fina, que irriga los senos frontales y las células etmoidales.

La *arteria etmoidal posterior*, más fina, atraviesa el conducto etmoidal posterior y se ramifica en una rama meníngea y en las ramas nasales interna y externa. Luego se anastomosa con las etmoidales anteriores en los cornetes y con la arteria esfenopalatina en la parte alta del tabique.

En conclusión, la vascularización del tabique nasal está asegurada *(fig. 1)*:

— en las tres cuartas partes por la arteria esfenopalatina, en la región mediana y posterior;

— por las arterias etmoidales en la región superior;

— por último, por la arteria infraseptal, para la parte anterior del tabique.

Esta vascularización extremadamente abundante establece anastomosis numerosas e importantes, sobre todo:

— entre las arterias septales y la arteria palatina descendente y la pterigopalatina;

— entre las arterias etmoidales y la arteria infraseptal.

El área vascular de Kiesselbach, situada en la parte anterior del tabique, es una zona importante de confluencia de diversos sistemas. Es importante recordar que el cartílago y el hueso no están atravesados por los vasos. El soporte nutricio depende, por tanto, básicamente de la calidad de la mucosa y del pericondrio (o del periostio), verdadera lámina nutricia [15].

Por consiguiente, la pérdida de sustancia en esta zona afecta considerablemente a la vascularización del cartílago o del hueso y puede provocar necrosis y perforación.

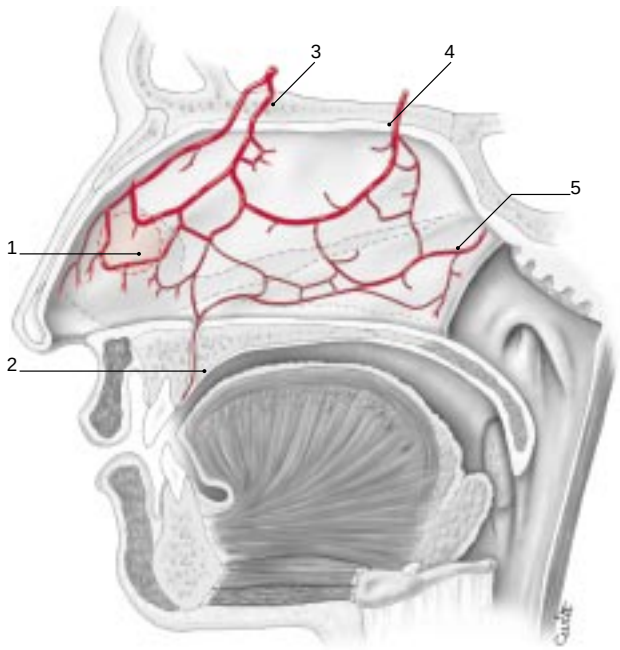

1 *Vascularización del tabique nasal.*
1. Área de Kiesselbach; 2. anastomosis con las ramas de la arteria palatina; 3. arteria etmoidal anterior; 4. arteria etmoidal posterior; 5. arteria esfenopalatina.

Mucosa labial [1]

Conviene conocer su vascularización para algunas técnicas quirúrgicas que utilizan colgajos bucales.

La vascularización está asegurada básicamente por perforantes procedentes del círculo de las arterias coronarias y, accesoriamente, por ramas de la arteria infraseptal.

CONSECUENCIAS FISIOLÓGICAS

Son frecuentes las consecuencias aerodinámicas de una perforación septal. La pérdida del régimen laminar (cuya velocidad es máxima en el centro del conducto y disminuye en la periferia por el roce) se traduce en un flujo aéreo turbulento y anárquico. Este flujo alterado tiene como consecuencia la formación de corrientes aéreas accesorias y la disminución de la velocidad global del flujo aéreo.

Se pueden entonces observar sensaciones de obstrucción nasal, silbidos, manifestaciones de sequedad, signos de inflamación y alteraciones de la motilidad ciliar, responsables de la aparición de costras y de epistaxis durante su expulsión.

Causas *(cuadros I y II) (fig. 2)*

Las perforaciones del tabique afectan al 1 % de la población [9].

Los síntomas dependen de la causa, del tamaño y del lugar de la perforación.

Una pequeña perforación anterior se manifiesta por un silbido, mientras que una perforación de gran tamaño puede modificar la voz.

El recuadro siguiente resume los signos más frecuentes de la perforación septal.

Costras endonasales
Epistaxis
Obstrucción nasal
Dolor
Silbidos
Rinorrea anterior o posterior
Hiposmia
Rinolalia
Infecciones recurrentes
Cacosmia

Se pueden agrupar las causas de perforación septal en tres grandes categorías.

CONGÉNITAS

Las perforaciones septales congénitas son extremadamente raras y se deben a la ausencia del tabique cartilaginoso y de la columela [17], es decir que la gran mayoría de las perforaciones septales son adquiridas.

ADQUIRIDAS

Causas traumáticas

Son las más frecuentes y obedecen en la mayoría de los casos a la cirugía septal.

La proporción de perforaciones después de una septoplastia oscila entre el 3 [13] y el 24,5 % [28].

Según Guyuron [7], las septoplastias pueden complicarse con una perforación hasta en el 30 % de los casos. No obstante, a largo plazo, la incidencia de perforación septal confirmada varía entre el 0 y el 5 %.

Parecen estar implicados dos factores fundamentales:

— la aparición de un desgarro o de una pérdida de sustancia mucosa bilateral; como se ha mencionado anteriormente, la vascularización del cartílago septal se establece gracias al aporte sanguíneo de la mucosa y del pericondrio; un desgarro bilateral en ambas zonas puede ocasionar una devascularización y una necrosis de cartílago, con la perforación consiguiente [4, 7];

— incluso cuando no hay herida de la mucosa, el traumatismo quirúrgico puede ser responsable de una inflamación automantenida, agravada por la sequedad nasal y las lesiones del raspado; se forma entonces una escara que produce una ulceración que destruye la mucosa, el pericondrio y el cartílago; cuando el proceso alcanza el pericondrio contralateral, sobreviene una perforación [5].

Así pues, parece necesario prevenir estas complicaciones quirúrgicas. La disección del cartílago septal debe hacerse en un plano estrictamente subpericóndrico. Con el microscopio quirúrgico se puede limitar el riesgo de desgarro.

En caso de desgarro de los colgajos mucopericondrales:

Cuadro I. – Causas traumáticas.

Causas físicas
Cirugía nasal+++
Taponamientos
Intubación nasotraqueal o nasogástrica
Cauterización
Criocirugía
Lesión de raspado
Cuerpo extraño intranasal (pila, botón)
Hematoma o absceso del tabique
Desecación (ocena, rinitis con costras)
Causas químicas
Cocaína y adyuvantes
Heroína inhalada
Vasoconstrictores locales
Cemento y polvo de mármol
Vapor de cromo
Derivados arsenicados mercúricos o sulfúricos
Nitrato de calcio
Cianuros
Fósforo y carbonato de sodio

Cuadro II. – Causas generales.

Causas infecciosas
Infecciones agudas:
— fiebre tifoidea
— difteria
— escarlatina
Infecciones crónicas:
— tuberculosis
— lepra
— leishmaniosis (nasobucal)
— micosis (candidiasis, aspergilosis, criptococosis, histoplasmosis)
— sífilis
Causas inflamatorias
— Sarcoidosis
— Enfermedad de Crohn
— Dermatomiositis
— Poliartritis reumatoide
— Policondritis atrófica
— Enfermedad de Wegener
— Lupus eritematoso diseminado

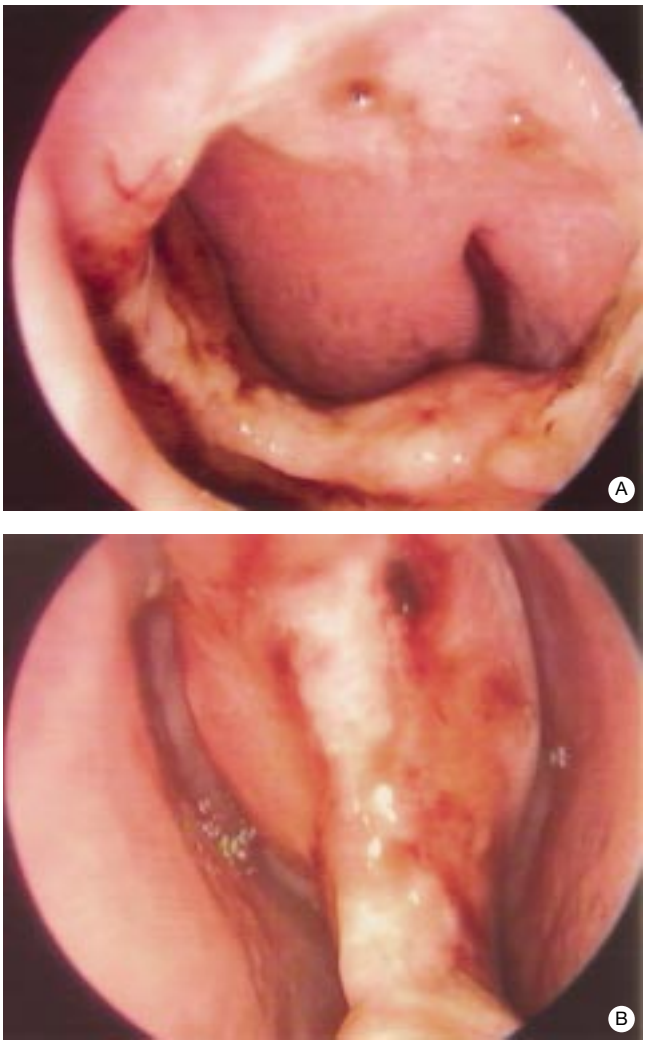

2 *A, B. Vista endoscópica de la fosa nasal, que pone de manifiesto la perforación del tabique.*

— si es estrictamente unilateral, no es necesario repararlo; por el contrario, los intentos reiterados de suturarlo pueden aumentar el riesgo de perforación;

— si, por el contrario, la herida es bilateral, se intenta reparar en el mismo tiempo quirúrgico; existe el riesgo de retracción cicatrizal, y la corrección de la perforación será más difícil [4, 14].

El colgajo mucopericondral se sutura cuidadosamente en el lado izquierdo. Se inserta un injerto de cartílago septal y se fija con hilos a la mucosa. El colgajo derecho se sutura de la manera más laxa posible. No es indispensable que en este lado el cierre sea perfecto. Se debe evitar el flujo aéreo a través de la perforación, y es el injerto cartilaginoso el que garantiza la hermeticidad [7].

Kuriloff [15] recomienda, en cualquier septoplastia, reposicionar el cartílago que se ha extraído, lo que reduce el riesgo de perforación secundaria.

Es necesario procurar una buena cicatrización colocando láminas de silastic, que no deben estar demasiado apretadas; el taponamiento con gasas debe ser laxo para no afectar a la vascularización de los colgajos [28].

Se pueden observar otras causas traumáticas:

— cirugía etmoidal por pólipo nasosinusal;

— cauterización bilateral simultánea excesiva, un hecho frecuente cuyo resultado es la producción de úlcera y de pericondritis (7 al 18 %) [13, 21, 28];

— hematomas postraumáticos del tabique que originan una pericondritis;

— taponamiento bilateral, en particular los realizados con sondas con globo;

— sondas nasogástricas o nasotraqueales [11];

— «raspado nasal», durante mucho tiempo considerado como una de las causas principales de perforación del tabique; sin embargo, en la actualidad parece que este mecanismo sólo tiene una responsabilidad limitada [4].

Causas tóxicas

Su incidencia ha aumentado actualmente. Entre las causas predomina la inhalación de cocaína.

La *cocaína* actúa por dos mecanismos:

— es un vasoconstrictor que disminuye el aporte vascular mucoso;

— los disolventes que se suelen combinar con ella (talco, harina, lactosa, manitol) son sustancias irritantes para la mucosa [4, 28].

Medicamentos tópicos administrados por vía nasal: éste es el caso de los vasoconstrictores utilizados de manera prolongada, pero también de la corticoterapia local [28]. Se ha implicado al dipropionato de beclometasona administrado a largo plazo. Las perforaciones, raras en estos casos, están precedidas generalmente de costras y de sangrado [25].

Otros productos utilizados en diversas industrias son también responsables y pueden ser objeto de una declaración de enfermedad profesional.

Causas sistémicas

Infecciones

Pueden ser:

— bacterianas: la sífilis secundaria causa grandes perforaciones, a menudo posteriores, por la frecuente destrucción ósea; la mucosa nasal es extraordinariamente inflamatoria. La tuberculosis, la difteria, la leishmaniosis y la fiebre tifoidea también pueden originar perforaciones septales;

— micóticas: actinomicosis, aspergilosis, histoplasmosis y criptococosis [14].

Vasculitis

La necrosis se extiende al tabique cartilaginoso. La más frecuente es la enfermedad de Wegener. Hay que investigar sistemáticamente una nefropatía asociada. Se puede encontrar también lupus eritematoso diseminado o sarcoidosis. Algunos trastornos metabólicos, como la diabetes, constituyen un factor predisponente [32].

Causas neoplásicas

Son relativamente raras, pero pueden sospecharse por el carácter a menudo irregular y doloroso de la perforación. Si hay dudas, se debe hacer una biopsia para establecer el diagnóstico diferencial con una lesión granulomatosa. Se pueden detectar carcinomas, melanomas o lesiones relacionadas con leucemia, incluso con un granuloma maligno centrofacial.

PERFORACIONES IDIOPÁTICAS

Están representadas por la úlcera de Hajek.

Aparte de las medidas terapéuticas propiamente dichas (protésicas o quirúrgicas), las medidas preventivas son esenciales para limitar la prevalencia de las perforaciones septales.

Estas medidas representan el fracaso de la cirugía endonasal:

— necesidad de una separación obligatoriamente submucosa pericondral o submucosa perióstica estricta;

— cuidados especiales al unir los túneles inferior y superior de Cottle (unión pericondrio-periostio);
— tratamiento prudente de las adherencias en las zonas desviadas;
— tratamiento peroperatorio de las perforaciones bilaterales simétricas en las que se producen los traumatismos naso-externos.

Estas medidas preventivas son también importantes para la detección y el tratamiento urgente, en 48 horas, de un hematoma septal voluminoso con posibilidad de infección y de condritis.

Por último, la prevención de la toxicomanía y las normas de seguridad en el ámbito laboral (máscaras contra el polvo para reducir la agresión de algunos irritantes externos) representan las medidas profilácticas finales.

Métodos terapéuticos

TRATAMIENTOS CON OBTURADOR

Algunos autores los consideran el tratamiento de elección [33]. Fueron descritos inicialmente por Meyer y Link en 1951 y se hacían con nilón (Meyer) o supramida (Link).

Estos tratamientos están destinados solamente a las perforaciones sintomáticas, después del fracaso de los cuidados locales [3].

Están constituidos por dos discos unidos por un eje central.

Inicialmente, los tapones septales se fabricaban a mano, pero en 1975 se comercializaron obturadores en serie para la mayoría de las perforaciones de 0,5 a 3 cm.

El disco tiene un diámetro de 3 cm y un espesor de 1 mm.

El eje central posee un diámetro de 0,5 m y una anchura de 3 mm [3].

En la actualidad se emplean dos materiales para fabricar estas prótesis:
— silastic;
— resinas acrílicas, introducidas más recientemente [33].

Estos materiales son biocompatibles, pero tienen propiedades diferentes:
— el silastic es poroso y fiable, pero no se puede pulir de una manera fina; estas características se pueden traducir en una mala tolerancia, con formación de costras, irritación de los tejidos y desgarro del material;
— por el contrario, las resinas acrílicas se pueden pulir; son menos absorbentes y originan menos costras.

Su problema principal es la falta de flexibilidad: cuando la perforación es más grande que el orificio nasal, no se pueden aplicar resinas.

Técnica de colocación

Anestesia local de contacto: en la mayoría de los casos se aplica el tapón en régimen ambulatorio, con anestesia local de contacto.

Evaluación de las dimensiones de la perforación del tabique: se mide la perforación, empleando una de estas dos técnicas:
— se introduce una hoja de papel en un orificio nasal. En la otra fosa nasal se introduce un lápiz o un algodón con tinta, lo que permite dibujar la silueta de la perforación [3];
— algunos autores [28] emplean un trozo de papel secante que introducen en una de las fosas nasales. La secreción mucosa se absorbe, excepto en la región de la perforación, con lo que se obtiene un patrón.

La tomografía también puede ser útil, ya que determina la magnitud de la pérdida de sustancia con un margen de error de 1 o 2 mm [13].

Preparación de la prótesis: se aproxima uno de los bordes de una lámina al otro borde por un punto con un hilo de polipropileno 2/0 (*fig. 3*); también se puede emplear una pinza de hemostasia, como una pinza de Halsted sin gancho. Se pliega el disco con el fin de pasar a través de la perforación y se empuja el obturador. Se puede recortar el botón para que corresponda con mayor exactitud a la pérdida de sustancia [2]. El disco debe ser siempre más ancho que la perforación con objeto de recubrir sus bordes. Si la perforación es amplia, se puede hacer una alotomía antes de introducir el botón [13].

Colocación: se introduce en la perforación, por el orificio nasal, la lámina sujeta por el hilo. Para ello, se puede utilizar una pinza o un hilo en la perforación; este hilo actúa como un hilo de tracción para atravesar los bordes de la perforación (*fig. 4*). Por el orificio nasal opuesto se coge el disco de silicona que se sostiene y se corta el hilo.

De esta manera la prótesis queda perfectamente colocada y luego se ajusta haciéndola girar (*fig. 5*).

Cuidados postoperatorios: se recomienda en los primeros días el lavado nasal matutino y vespertino de cada orificio nasal, combinado con pulverización de un producto con corticosteroides y antibiótico.

Se programa una visita de control para la tercera semana y se advierte al paciente de que no debe sonarse durante este período.

Luego se prescribe una solución aceitosa para evitar la aparición de costras en la superficie del botón septal que pudieran causar una obstrucción nasal.

Indicaciones

Este procedimiento constituye una alternativa interesante a las técnicas quirúrgicas en las perforaciones septales que se acompañan de complicaciones. Este método se puede emplear en caso de perforación en una mucosa granulomatosa, y también cuando el paciente es demasiado mayor o se niega a operarse.

Resultados

El botón se deja colocado en el 70 % de los casos [3, 13]. Los pacientes notan la disminución de las costras y de la frecuencia de las epistaxis. También se corrige la obstrucción nasal, pues el régimen de circulación aérea ya no es turbulento [3]. Más rara vez pueden mejorar el olfato, el sueño o la tolerancia al esfuerzo [13].

En la serie de los autores, los resultados obtenidos fueron alentadores, porque todos los pacientes conservaron el tapón y experimentaron una remisión de los síntomas.

Complicaciones

Mala tolerancia: este problema es responsable de irritación mucosa, con dolor, sequedad nasal y crisis de estornudos. Casi siempre es transitorio y suele desaparecer después de un período de adaptación [13]. Algunos pacientes pueden sufrir también epistaxis persistentes e infecciones frecuentes que motivan la ablación del obturador. Por último, en algunas perforaciones altas, la prótesis septal puede provocar molestias respiratorias relacionadas con obstrucción de la válvula nasal [3]. Se pueden observar costras y aumento de la pérdida de sustancia.

Extrusión: ocurre en el 30 % de los casos. El obturador:
— se extirpa a ruego del paciente por mala tolerancia o un ajuste inadecuado. Esta solicitud suele ser precoz: en la primera semana en un tercio de los casos y en los 6 primeros meses en los dos tercios restantes [3];
— se desplaza por el orificio nasal o, con menos frecuencia, cae en la rinofaringe. Las causas son:

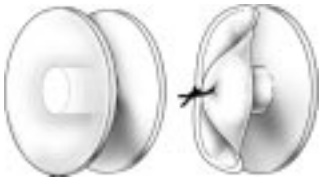

3 *Botón obturador de silicona, colocación de un punto de aproximación.*

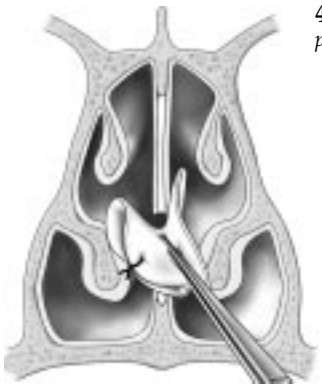

4 *Introducción del botón septal en la perforación.*

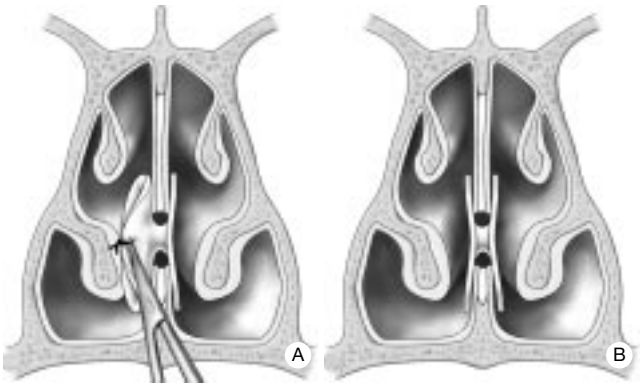

5 *Ajuste de la prótesis después de seccionar el hilo.*

— aspiración por la nariz;
— sonarse;
— estornudar;
— traumatismo;
— manipulación por el propio paciente [3].

Los obturadores septales constituyen una técnica interesante con resultados satisfactorios. Es un método sencillo, que se aplica con anestesia local y en régimen ambulatorio. Representan el tratamiento de elección en las perforaciones sintomáticas de pacientes delicados o que no desean someterse a una intervención quirúrgica. Sin embargo, requieren cuidados locales para evitar la aparición de costras en la superficie.

TRATAMIENTOS QUIRÚRGICOS

Principios generales

En general, la cirugía se reserva para las perforaciones sintomáticas. Se han propuesto numerosas técnicas quirúrgicas, lo que demuestra la dificultad de este tipo de operaciones y el carácter decepcionante de sus resultados.

Exceptuando las perforaciones inferiores a 1 cm, que se pueden cerrar a menudo de primera intención, la intervención se basa en el avance o la rotación de un colgajo de mucosa bien vascularizado procedente del tabique restante, del suelo nasal, de la pared externa de la fosa nasal, del cornete inferior o de la mucosa labial.

La clave del éxito es la colocación en «sandwich» de un autoinjerto entre dos colgajos.

Se han empleado muchos materiales, sobre todo epicráneo, aponeurosis temporal [4], periostio mastoideo [4], restos óseos cartilaginosos del tabique [17, 21], vómer, lámina perpendicular del etmoides y cresta ilíaca [6].

El interés de emplear tejido conjuntivo reside en el hecho de que no es absolutamente necesario que los colgajos mucosos cubran cada una de las caras del injerto.

La reepitalización a partir de los bordes mucosos de la cara no recubierta se efectúa sin dificultad.

Los problemas del tratamiento quirúrgico obedecen a dos factores: a menudo existe un desfase de varios milímetros entre la pérdida mucosa que circunscribe la perforación y la pérdida cartilaginosa retrógrada; por otra parte, la realización de suturas resulta muy difícil y es obligatorio utilizar un acceso externo. La colocación de estos colgajos se facilita con cola biológica y taponamiento doble con gasas.

Se prefiere el tratamiento no médico en los casos siguientes:
— pacientes con mal estado general que presentan un riesgo anestésico importante;
— vasculitis y granulomatosis;
— tratamiento reciente de un carcinoma de la fosa nasal [11].

Técnicas quirúrgicas

Son numerosas, lo que refleja que se trata de una cirugía difícil. Algunas se han abandonado por su falta de fiabilidad (colgajos libres) [9], mientras que otras dependen de la magnitud de la perforación septal; en todas se recurre a los colgajos.

La intervención está siempre precedida de la preparación de la mucosa mediante cuidados locales, con objeto de operar una fosa nasal limpia (cf supra).

Perforación septal inferior o igual a 1 cm x 1 cm

Se emplean técnicas basadas en el tamaño de los colgajos mucopericondrales o mucoperiósticos.

• *Preparación*

La intervención se puede efectuar con anestesia local o general, completada con infiltración local (lidocaína con adrenalina).

• *Acceso septal*

Incisión interseptocolumelar semiperforante (fig. 6).

Se lleva a cabo entre el tabique membranoso y el borde caudal del tabique.

Se efectúa preferentemente a la derecha por un cirujano diestro.

Exposición del cartílago septal

A partir de la creación del túnel superior e inferior según la técnica de Cottle (*fig. 7*).

— Creación del túnel superior: se comienza descubriendo el borde caudal del cartílago septal con un bisturí de calibre 11 hasta que se llega al plano azulado característico del pericondrio. Se efectúa la separación subpericondral por medio de un raspador o un aspirador-separador a lo largo del diedro septolateral y septopiramidal para volver en dirección del borde superior de la perforación.

— Creación del túnel inferior: se inicia exponiendo el subperiostio de la espina nasal y el borde inferior de los orificios piriformes a lo largo de la base de la fosa nasal y bajo el borde inferior del cartílago septal, siguiendo la cara lateral del vómer.

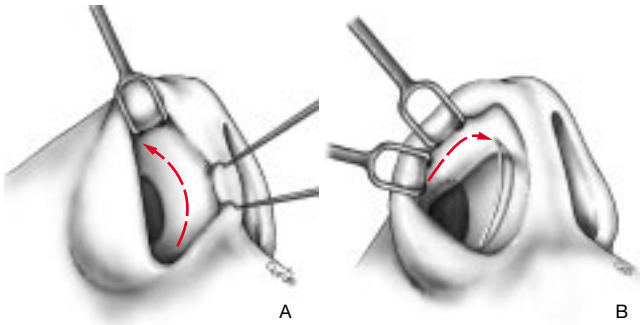

6 *Incisión interseptocolumelar semiperforante derecha.*

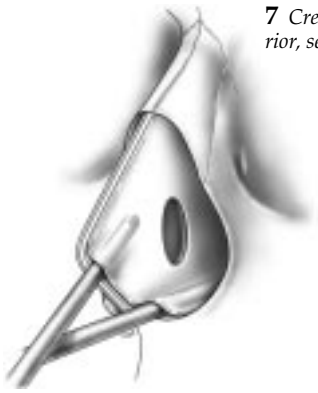

7 *Creación de los túneles inferior y superior, según Cottle.*

— Se unen ambos túneles de abajo arriba después de seccionar con las tijeras los haces fibrosos periósticos. Se sigue separando hasta la brecha del tabique.

— Hay que retirar la mucosa alrededor de la perforación septal por debajo del pericondrio en un solo lado; el uso de un bisturí favorece la separación.

• *Técnica del «reverse flop» de Gollon* [5] *(fig. 8)*

Se corta un colgajo siguiendo la bóveda septolateral, ligeramente encorvado hacia abajo, con un bisturí; se recomienda colocar un trozo de silastic para no seccionar el cartílago ni la mucosa contralateral.

Después de la separación, se desplaza el colgajo hacia abajo. La perforación se sutura después de haber colocado previamente un trozo de cartílago de la concha auricular reblandecido con una prensa.

La sutura se asegura con un hilo de reabsorción lenta. Previamente, se cubre la zona con cola de fibrina.

Se coloca una férula de contención de silastic con taponamiento únicamente en la fosa nasal del lado de la incisión, empleando un tampón de esponja sintética no reabsorbible.

• *Variantes*

— En caso de perforaciones más pequeñas con un eje vertical, se puede crear un colgajo posterior que se desplaza hacia delante (*fig. 9*).

— Se aplica el método de los dobles colgajos mucopericondrales [4] (*fig. 10*), que permite cerrar la perforación en tres puntos separados.

— Colgajo superior: se prosigue la disección extramucosa por debajo del cartílago lateral superior. Se hace una incisión de descarga superior en la parte alta del tabique, paralela a la bóveda nasal, lo más lejos posible. Su longitud debe sobrepasar la de la perforación, ya que ello permite ganar 3 mm más de mucosa [6].

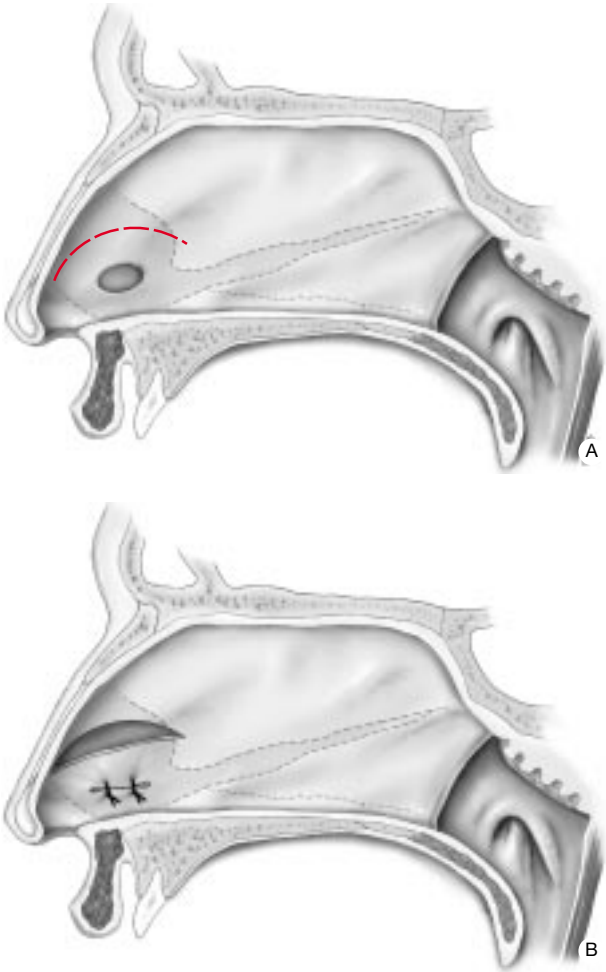

8 *Técnica de Gollom* [5]*. Sutura tras la confección de un colgajo a lo largo de la bóveda septolateral.*

— Colgajo inferior: su avance resulta más difícil [4]. La incisión de descarga se inicia por detrás, sobre el piso de la fosa nasal en la proximidad del tabique, 2 cm por detrás del borde posterior de la perforación [4], se incurva lateralmente en la fosa nasal y se termina por delante reuniéndose con la espina nasal. Si la perforación es muy anterior, se puede proyectar en el vestíbulo nasal [6].

Estas dos incisiones, superior e inferior, discurren paralelas a los vasos principales (arterias etmoidal y esfenopalatina), que han de respetarse.

En las perforaciones cuyo eje mayor es vertical, se pueden crear un colgajo bipediculado superior y otro inferior. En ese caso, las incisiones de descarga son vertical, anterior y posterior [6].

— Colgajo de rotación de la mucosa del suelo de la fosa nasal (*fig. 11*): su pedículo es anterior o posterior. El colgajo con pedículo posterior es ideal para las perforaciones localizadas en la parte posterior del tabique cartilaginoso, pero no permite alcanzar las regiones anteriores.

En el caso de las perforaciones situadas entre los primeros centímetros y la mitad del tabique, se crea un colgajo de charnela anterior [28]. Este colgajo se recorta por debajo del meato inferior y se incurva a lo largo del orificio piriforme en dirección a la perforación. La disección del colgajo debe hacerse 2,5 cm por detrás del borde posterior de la perforación con el fin de lograr una rotación satisfactoria del colgajo [11].

Si esta última es ancha (más de 2,5 cm de diámetro), el colgajo incluye la mucosa del cornete inferior. La incisión discurre

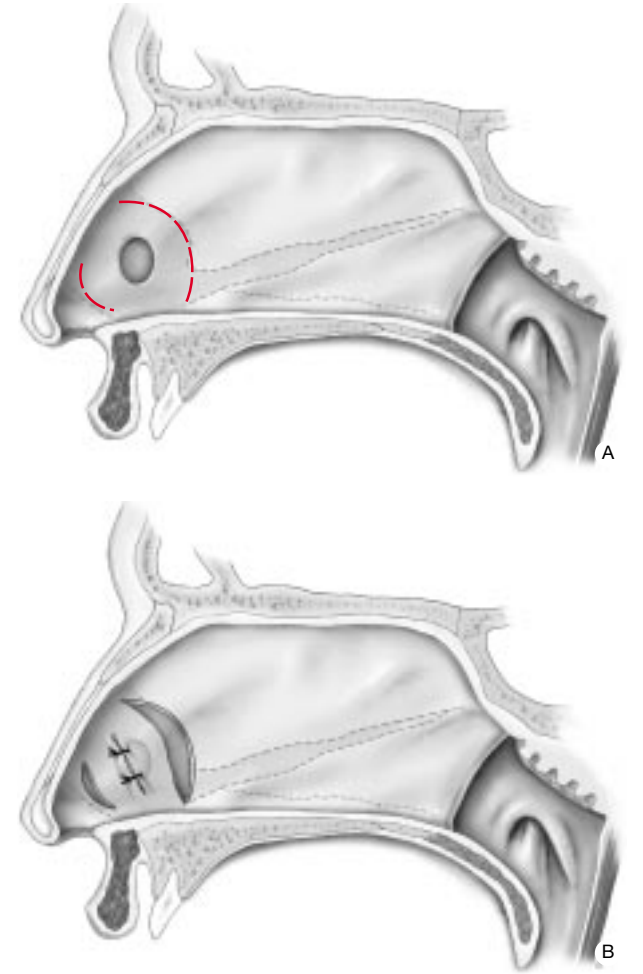

9 *Cierre con dos hemicolgajos (posterior e inferior).*

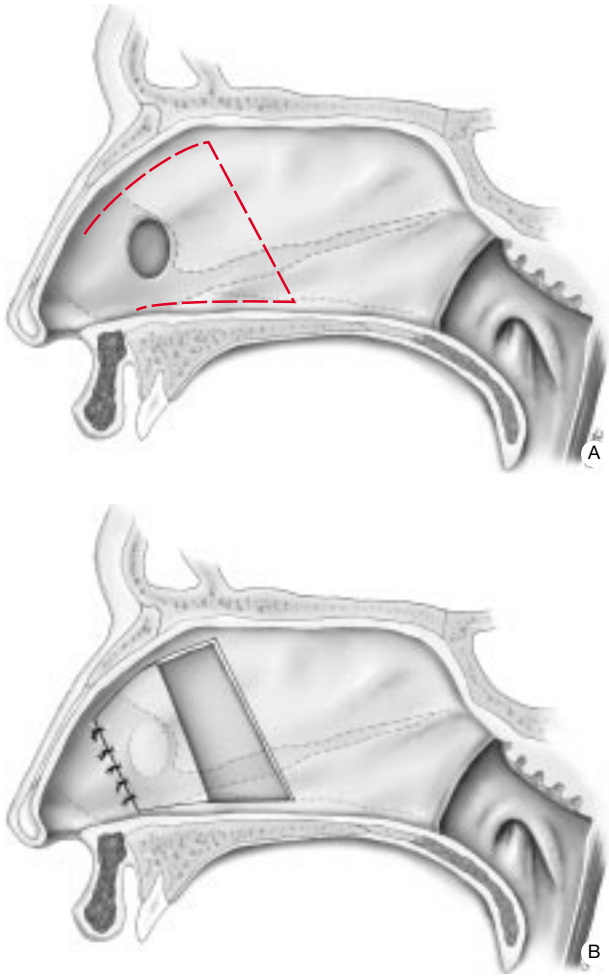

10 *Técnica de Fairbanks* [4] *del método de los dobles colgajos mucopericondrales con interposición de un elemento conjuntivo.*

entonces por la cara lateral o medial del cornete (*fig. 12*) según la superficie de mucosa necesaria. Se crea entonces un túnel mucoperióstico en la superficie del cornete. Este último se desplaza hacia adentro, y se reúnen ambos túneles. Se extirpan los dos tercios anteriores del esqueleto del cornete [11, 28]. Queda expuesta entonces una parte del hueso del suelo nasal, pero en menor grado que se si se hubiese dejado el cornete en su lugar [11].

La superficie que se gana es considerable: se puede obtener un exceso de mucosa de 15 mm sin sacrificar la cobertura del piso. En la práctica, el colgajo obtenido mide 35 mm de anchura y expone 15 mm de hueso nasal [11] (*fig. 13*).

• *Interposición de injertos*

Es indispensable por dos motivos:

— con frecuencia, el defecto mucoso es demasiado importante para que la sutura de los bordes sea perfecta;

— a menudo, la mucosa de los bordes de la perforación es friable y de mala calidad [4].

Injerto conjuntivo: su creación por Fairbanks [4] ha mejorado significativamente los resultados. Los injertos de fascia temporal profunda y de periostio mastoideo fueron los primeros en describirse [4, 28] y son los que más se emplean. Se puede usar también la fascia lata o la aponeurosis del músculo oblicuo externo [4]. El injerto debe ser más ancho que la perforación y sobrepasar su diámetro en 0,5 a 1 cm [28]. Estos injertos presentan un escaso metabolismo y sirven de trama para el crecimiento de fibroblastos, manteniendo el proceso de epi-

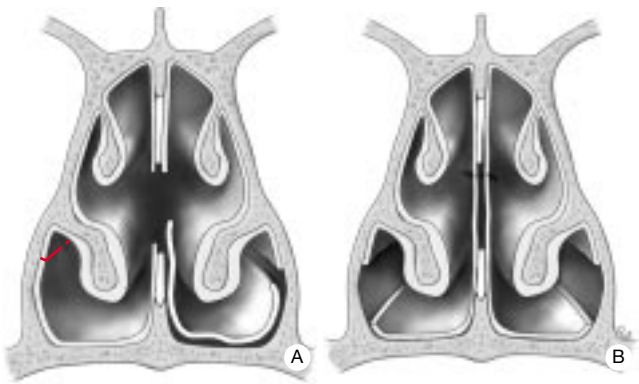

11 *Colgajo de rotación de la mucosa del piso de la fosa nasal.*

telización mucosa a partir de los bordes. Además, aumentan la solidez y la duración de la reparación. Por último, no es necesario recubrir los dos lados con colgajos mucosos. La mucosa, que no está cerrada, utiliza el injerto como un soporte que guía su cicatrización [28]. Esta propiedad parece menos evidente con los injertos cartilaginosos u óseos [14, 31].

Injerto cartilaginoso. Se puede recurrir a:

— un injerto de concha auricular (*fig. 14*);

— un injerto de cartílago del trago;

— cartílago septal residual [17, 21].

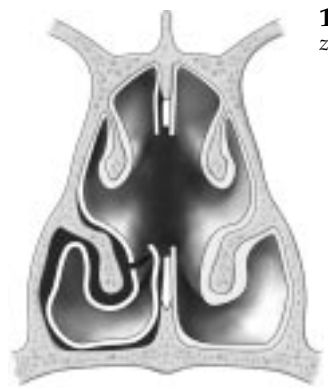

12 *Sección mucosa a nivel de la cabeza del cornete inferior.*

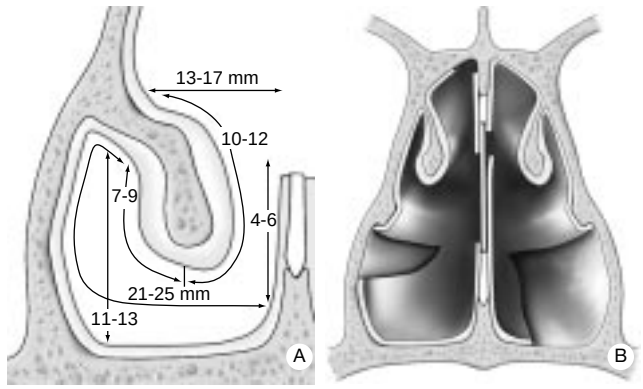

13 *A. Dimensiones obtenidas 1 cm por detrás con respecto al plano del vestíbulo nasal, según Judson y Belmont.*
B. Traslado de un doble colgajo preparado a expensas del piso de la fosa nasal.

14 *Obtención por vía anterior de un injerto cartilaginoso de la concha auricular.*

Injerto óseo. Se puede emplear:
— la lámina perpendicular del etmoides;
— el vómer;
— con mucha menos frecuencia, la cresta ilíaca [6].

• *Combinaciones de los diferentes colgajos*

Fairbanks [4] considera que no es absolutamente necesario preparar colgajos bilaterales, siempre que un lado se cierre de manera completa y satisfactoria. Sin embargo, recomienda realizar colgajos a ambos lados, pues la cicatrización es más rápida.

No obstante, los colgajos bilaterales bipediculados están proscritos, pues exponen dos zonas correspondientes de cartílago, con un riesgo importante de provocar una nueva perforación. Así pues, Fairbanks [4] y Kridel [14] recomiendan lo siguiente:
— en un lado, dos colgajos bipediculados;
— en el otro, un colgajo inferior de rotación.

Con todo, Goodman [6] y Strelzow [26] emplean colgajos bilaterales bipediculados con buenos resultados. Morre [21] procede igual en las grandes perforaciones.

Judson [11] participa de la opinión de Fairbanks: realiza dos grandes colgajos inferiores bilaterales que incluyen la mucosa del cornete. Sin embargo, el colgajo de avance superior es unilateral.

Teichgrarber [28] confecciona en un lado dos colgajos de avance superior e inferior y en el otro un extenso colgajo de rotación que abarca el cornete inferior.

• *Intervenciones complementarias*

Septoplastia: se debe corregir la desviación del tabique. Se observa un exceso de mucosa en el lado de la desviación que permite un cierre directo [21].

Rinoplastia de reducción: también permite disponer de un excedente de mucosa en los colgajos [6].

• *Cuidados postoperatorios*

Consisten en todos los casos en tratamiento antibiótico por vía oral durante 8 días y por vía endonasal con fármacos que empapen de manera regular una esponja sintética no reabsorbible que no se hinche con los líquidos.
— Interrupción del taponamiento en d6-d7.
— Supresión de la contención endonasal (férulas) en d15-d21.
— Durante un mes, se deben lavar suavemente las fosas nasales con solución salina fisiológica. Se prescriben pulverizaciones de antibióticos y se dejan las costras y las escaras [4, 24].

Cuando el orificio nasal es estrecho, la vía endonasal puede ser insuficiente, incluso aunque se use microscopio. Hay que recurrir entonces a las vías externas (acceso externo, exposición intrabucal del esqueleto mediofacial y alotomía).

Perforación septal media (2 cm x 2 cm)

• *Preparación*

Es idéntica a la de las intervenciones precedentes.

• *Vía de acceso septal*

Si la perforación es de mediano tamaño, es preferible emplear vías externas; la vía endonasal tiene la desventaja de limitar considerablemente la exposición y la visión, sobre todo en la región posterior de la fosa nasal, por lo cual la calidad de la sutura es menor [25].

Acceso externo

Ideado por Gilles en 1920 y luego introducido por Rethi, debe su desarrollo sobre todo a los trabajos de Goodman en Canadá [6], quien, por primera vez, eligió esta vía para reparar las perforaciones del tabique.

Incisión cutánea (fig. 15)

— Incisión columelar: se efectúa a media altura en «línea quebrada», en «W invertida» o en «escalón». Los autores prefieren esta última para que la cicatriz se vea lo menos posible.

La sección cutánea debe ser prudente para no dañar los pilares mediales.

— Incisión lateral marginal vestibular: prolonga a cada lado la incisión columelar según el trazado clásico de la incisión marginal o la *rim incision* de los anglosajones (*fig. 16)*. Su extensión lateral depende de la separación que debe conseguirse.

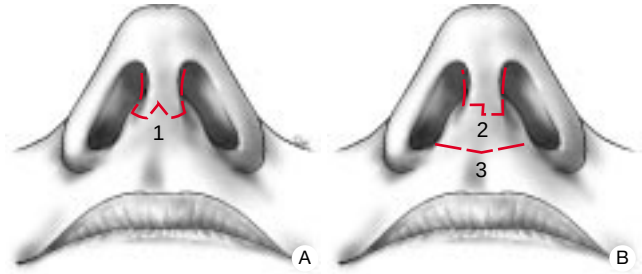

15 *Trazado de la incisión columelar para un acceso externo. 1. En «W» invertida; 2. en «escalón»; 3. en «V» a nivel del pie de la columela (Meyer).*

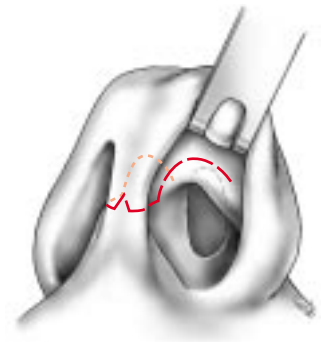

16 *Lateralmente, se prolonga por vía marginal.*

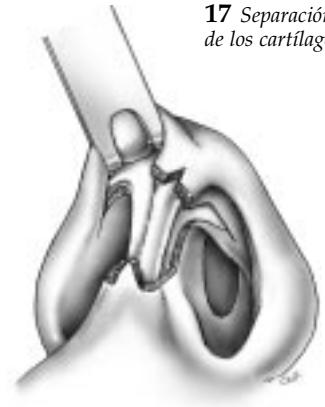

17 *Separación cutánea que respeta la parte media de los cartílagos alares.*

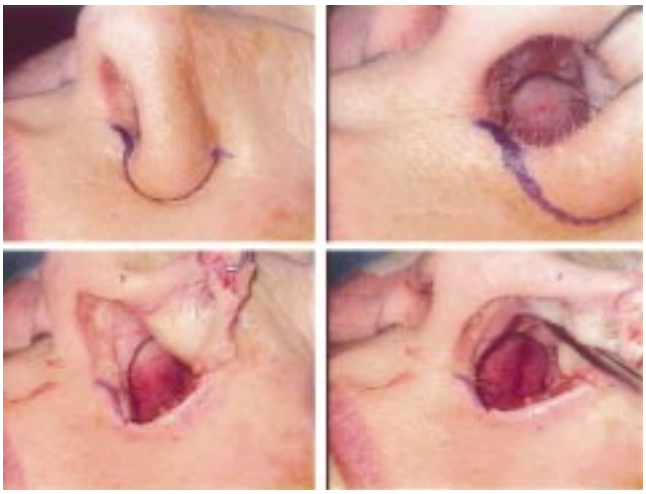

18 *Vía alofacial. Trazado de la incisión. Separación hacia arriba del ala de la nariz.*

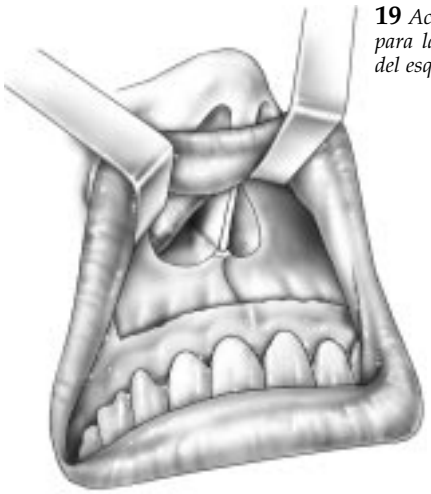

19 *Acceso sublabial igual que para la exposición intrabucal del esqueleto mediofacial.*

— La separación cutánea se efectúa con una tijera acodada (*fig. 17*) de manera atraumática, lo más cerca posible de las estructuras cartilaginosas alares.

La exposición de la región de la punta debe ser total, dejando visible la cara superficial de los cartílagos alares y de los cartílagos laterales hasta el borde inferior de los huesos propios de la nariz. Si es necesario, se puede ascender hasta los cartílagos laterales para que la exposición sea mayor, separando la unión lateroseptal. Una incisión con un bisturí de calibre 11 paralela al cartílago septal descubre con gran facilidad el plano subpericondral; la cavidad septal se abre progresivamente con un raspador o con un aspirador-separador hasta alcanzar el borde superior anterior y posterior de la perforación septal.

Vía alofacial (fig. 18).

Es la recomendada por la mayoría de los autores y casi siempre es unilateral.

La incisión se efectúa 1 mm por encima del surco alofacial del ala de la nariz. En pleno espesor, se prosigue hacia arriba sin sobrepasar el borde superior del cartílago alar, como indica la figura.

Acceso sublabial mínimo [12].

— Incisión mucosa (*fig. 19*): la mucosa se infiltra con lidocaína con adrenalina después de exponer la región del vestíbulo con dos separadores de Farabeuf que retraen el labio superior; se perfila una incisión de un premolar al otro, que se efectúa con un bisturí de calibre 15 hasta el periostio.

— Exposición del tabique cartilaginoso: se lleva a cabo después de separar con una legra la región de la espina nasal anterior y cada lado del perímetro inferior de los orificios piriformes. Se libera a ambos lados la vaina mucopericondral de los túneles inferiores por medio de la maniobra de Cottle; la disección se prosigue en dirección a la perforación septal.

• *Colgajos de vecindad* [18, 19]

Técnica de Meyer en un tiempo [19].

Es útil para reparar perforaciones anteriores dejando un puente mucoso entre la columela y la mucosa septal.

Se emplea un colgajo bilateral preparado a expensas de la mucosa del vestíbulo labial para evitar la retracción de la columela (*fig. 20*).

La perforación se cierra mediante colgajos mucopericondrales (cf supra).

La altura del tabique (*fig. 21*) en la parte anterior está disminuida (*fig. 22*), lo que permite reducir el tamaño de la perforación.

20 *Técnica en un tiempo de Meyer* [18, 19] *con colgajos mucopericondrales.*

21 *Uso de dos colgajos preparados a expensas de la mucosa del vestíbulo labial (Meyer).*

22 *Descenso de la bóveda anterior del tabique (Meyer).*

Técnica que utiliza el cornete inferior (de Seiffer modificada) [27] (*fig. 23*).

Se corta un colgajo mucoso a expensas del cuadrante inferior. Esta técnica requiere dos tiempos quirúrgicos separados por un intervalo de 4 semanas.

— Primer tiempo,

— Anestesia: se puede aplicar anestesia local potenciada.

— Confección del colgajo. En el lado derecho de la fosa nasal se hace una incisión semiperforante con un bisturí de calibre 15, que se inicia en la columela para luego seguir por el piso de la fosa nasal y alcanzar la parte inferior de la perforación septal. Se prosigue la separación del colgajo a lo largo del piso y alrededor del orificio piriforme, extirpando un colgajo mucoperióstico a lo largo de la cara inferior del cornete inferior, y luego se separa el esqueleto óseo en dos partes. Se efectúan dos incisiones horizontales mucosas, desprendiendo un colgajo cuya anchura corresponda a la de la perforación y cuyo pedículo nutricio dependa de la parte posterior del cornete inferior. La extremidad distal del colgajo se sutura a los bordes anterosuperiores e inferiores de la perforación, y la cara cruenta del esqueleto de la cabeza del cornete aparece en la fosa nasal. El colgajo superior trazado previamente recubrirá la superficie ósea. Se puede colocar un injerto en las zonas desnudas del suelo nasal con un colgajo libre de piel total extraído de la región retroauricular.

— Cuidados postoperatorios: se coloca una esponja sintética a cada lado, en el vestíbulo nasal, y se extrae entre d5 y d8 según los autores.

— Segundo tiempo.

— Tres o cuatro semanas más tarde, con anestesia general, se secciona la región posterior del pedículo, lo que posibilita el cierre de la zona posterior de la perforación. Después de limpiar los bordes posteriores, se amarra el colgajo a la punta posterior de la perforación o se pega con cola biológica. El resto del colgajo se coloca de nuevo sobre la región lateral. Se inserta una férula de contención de silastic a cada lado del tabique y la intervención concluye con el taponamiento con gasas. Esta férula se deja 5 días.

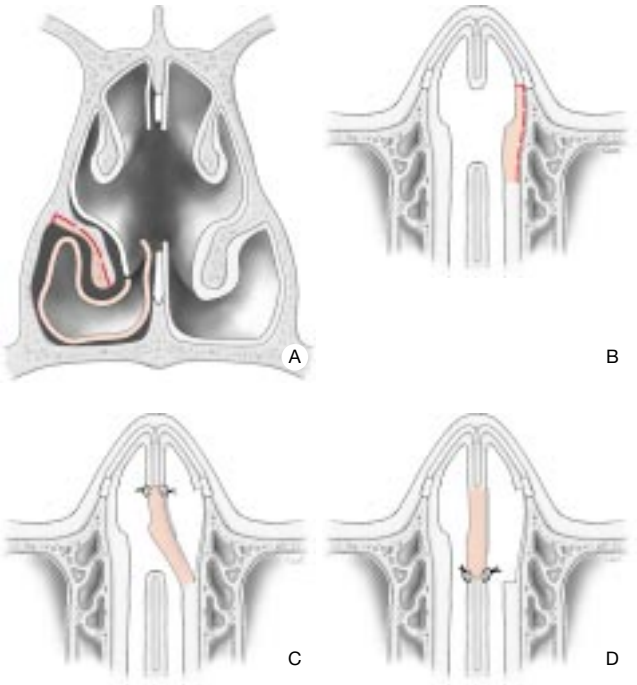

23 *Técnica de Seiffer modificada* [27] *(colgajo osteomucoso preparado a expensas del cornete inferior).*

Perforación septal ancha: 4 cm en promedio

Su reparación requiere casi siempre colgajos bucales.

- *Colgajo mucoso en «ala de planeador», de Chalaye-Levignac* [1] (*fig. 24*)

— Se toman dos colgajos que abarquen todo el espesor de la mucosa y de la submucosa de la cara interna del labio superior.

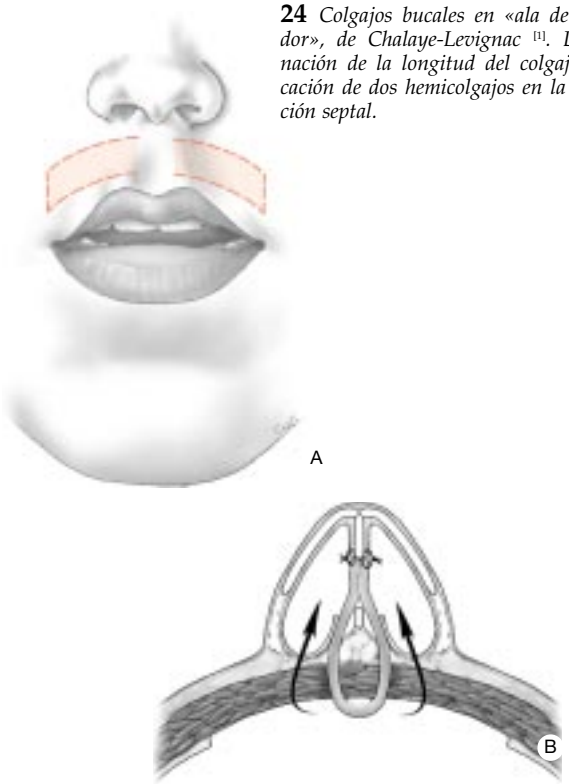

24 *Colgajos bucales en «ala de planeador», de Chalaye-Levignac* [1]*. Determinación de la longitud del colgajo. Colocación de dos hemicolgajos en la perforación septal.*

— La anchura del pedículo no debe ser inferior a 1 cm a ambos lados de la línea media. El límite externo del colgajo debe proyectarse sobre el surco del fondo del vestíbulo por arriba y una línea que pase por el incisivo central por abajo o una línea que pase por fuera del surco nasolabial.

— Una vez separado, se pasa el colgajo a través del fascículo superior del orbicular de los labios previamente seccionado. La angulación del colgajo no debe ser nunca inferior a 90º.

— A continuación, se pasan las dos mitades del colgajo a través de esta incisión y se aplican sobre la perforación septal, limpiada previamente. La sutura del colgajo se efectúa sobre los bordes de la perforación, mientras que un injerto de piel fina recubre el lugar donante.

- *Técnica del colgajo compuesto gingivobucal de Meyer* [19, 20] (*fig. 25*)

La intervención se desarrolla en tres tiempos.

Primer tiempo: se efectúa con anestesia local.

— Se toma un injerto cartilaginoso de concha auricular por vía anterior en el pabellón de la oreja (*fig. 26*).

— Este injerto recubierto de pericondrio se ha de nutrir en la región bucal después de haber elevado una paleta mucosa: luego se aplana mediante varias incisiones radiadas (*fig. 27*):

— se puede utilizar en su cara profunda un colgajo mucoso aplicado contra el cartílago obtenido en la extremidad del colgajo;

— o efectuar un giro en «U» de la extremidad del colgajo colocado; se deja nutrir el cartílago recubierto de mucosa en sus dos caras durante dos meses aproximadamente.

Segundo tiempo: 4 a 8 semanas después, según los autores, se eleva el colgajo compuesto pediculizado sobre el frenillo del labio superior (*fig. 28*).

Se practica un túnel a lo largo de la espina nasal anteroinferior pasando por la vaina mucopericondral para alcanzar el borde anterior de la perforación septal (*fig. 29*). A través de este túnel se introduce y se bascula el colgajo condromucoso en la fosa nasal.

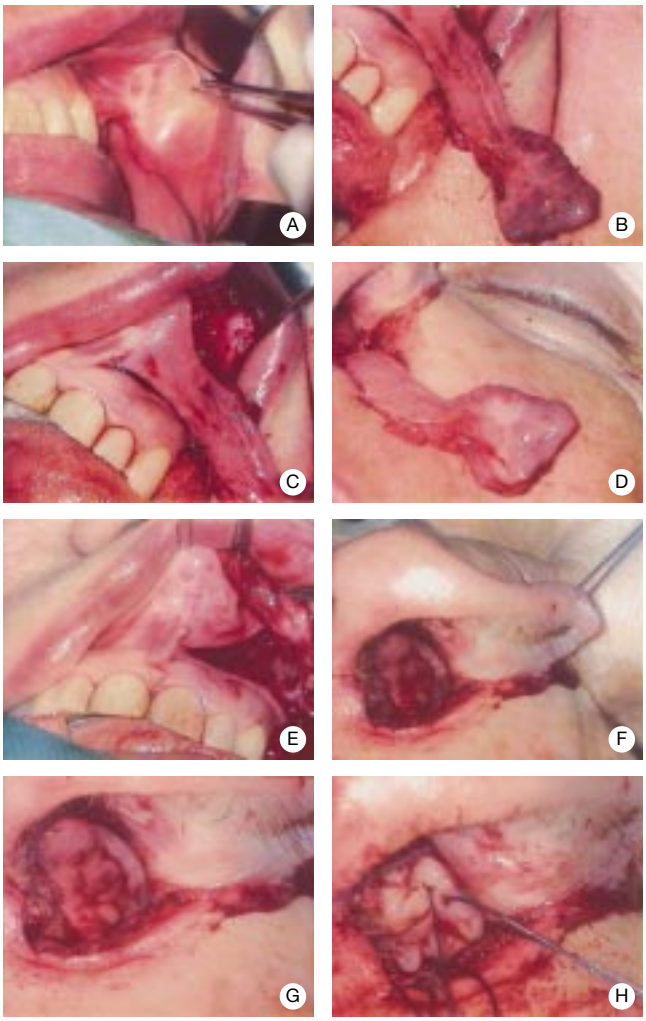

25 *Técnica de Meyer* [19].
A. Porción de silicona que corresponde a la pérdida de sustancia en el tabique nasal.
B, C. Elevación del colgajo compuesto de la mucosa gingivoyugal.
D. Colgajo limpio y pediculizado a partir del frenillo del labio superior.
E. Transferencia del colgajo.
F, G. Colocación del colgajo.
H. Amarre del colgajo compuesto al perímetro de la perforación septal.

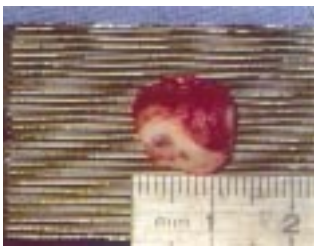

26 *Injerto de concha auricular reblandecido con una prensa.*

La realización de una alotomía unilateral o bilateral asociada o no a la sección del pie de la columela facilita la exposición de la perforación septal.

El colgajo colocado en la perforación permite progresivamente suturar en las cavidades de la perforación. La dificultad deriva de la región inferior condrovomeriana. Para facilitar el procedimiento se puede emplear un microscopio (*fig. 30*).

Con objeto de mantener colocado el colgajo, se fija una férula de contención de silastic por medio de un punto columelar y se deja durante un mes.

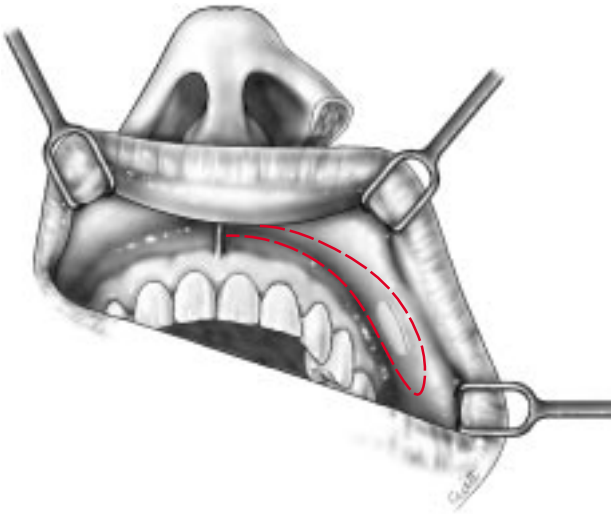

27 *Primer tiempo: inicio de la nutrición en la región vestibuloyugal de un injerto de cartílago de concha auricular.*

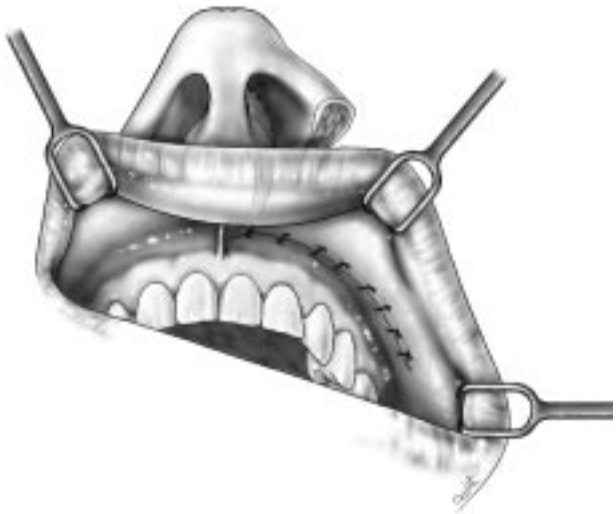

29 *Creación de un túnel a lo largo de la espina nasal anteroinferior que permite introducir el colgajo condromucoso.*

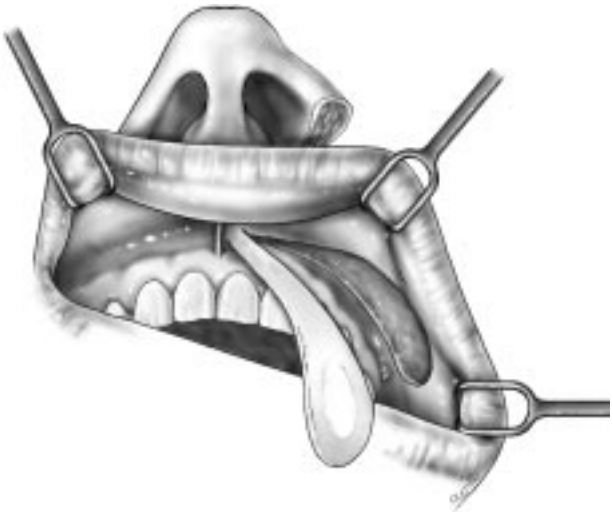

28 *Segundo tiempo: elevación de un colgajo compuesto gingivobucal con pedículo medio.*

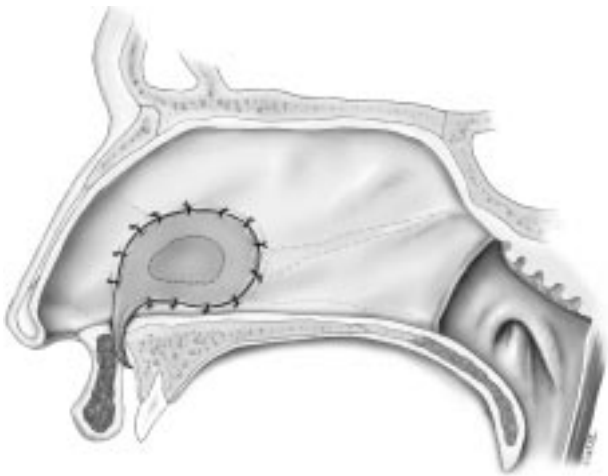

30 *Amarre del colgajo a los bordes de la perforación.*

La hemostasia y la contención se aseguran después de aplicar una esponja sintética.

Tercer tiempo: programado alrededor de 4 semanas después, se lleva a cabo con anestesia local. Consiste en seccionar el pedículo del colgajo.

- *Prótesis de expansión*

Romo [24] ha descrito cinco perforaciones septales de 3 cm o más de diámetro. En un solo lado se introduce una prótesis de expansión bajo la mucosa del piso de la fosa nasal, que se infla con solución salina fisiológica (1 ml por semana durante 4 semanas).

La mucosa en exceso se utiliza para cerrar el defecto de un lado; se aplica una plastia mucosa en el otro, con interposición de periostio mastoideo.

Conclusión

La perforación septal es una afección que, sin ser muy frecuente, no es rara, pues afecta al 1 % de la población general. En la mayoría de los casos su origen es traumático, en particular como consecuencia de intervenciones quirúrgicas septales, pero las perforaciones relacionadas con la inhalación de cocaína están aumentando. La mayoría de las perforaciones son asintomáticas y el resto se manifiesta principalmente por rinitis con costras y epistaxis recurrentes. Estas últimas solamente se solucionan con tratamiento. Resultan indispensables los cuidados locales, constituidos como mínimo por lavados de las fosas nasales con solución salina fisiológica varias veces al día. Se puede elegir entre los obturadores septales, casi siempre de silicona, y la cirugía. Los botones septales constituyen una técnica interesante, sencilla y poco agresiva para el paciente. Sus resultados son buenos, pues la tasa de éxitos es del 75 % en la bibliografía. Lamentablemente, a veces se toleran mal e inducen la formación de costras; en estos casos el paciente puede abandonar el tratamiento. Además, tienen el inconveniente de ser una «prótesis» y puede ser mal tolerados por el enfermo. La cirugía es una alternativa prometedora. Las técnicas que utilizan colgajos locales de mucosa nasal parecen difíciles y precarias. En opinión de los autores, un colgajo del vestíbulo bucal combinado con un injerto cartilaginoso, según el procedimiento de Meyer, es apto para cerrar las perforaciones de cualquier tamaño.

Cualquier referencia a este artículo debe incluir la mención del artículo original: Thomassin JM, Braccini F, Gabert K et Epron JP. Chirurgie des perforations septales. Encycl Méd Chir (Editions Scientifiques et Médicales Elsevier SAS, Paris, tous droits réservés), Techniques chirurgicales - Tête et cou, 46-135, 2000, 14 p.

Bibliografía

[1] Chalaye JC, Levignac J. La réparation des perforations du septum nasal provoquées par la cocaïne (ou le lambeau muqueux en aile de planeur). *Ann Chir Plast Esthét* 1985 ; 30 : 229-235

[2] Eliachar I, Mastros NP. Improved nasal septal prosthetic septal button. *Otolaryngol Head Neck Surg* 1995 ; 112 : 347-349

[3] Facer GW, Kern E. Nonsurgical closure of nasal septal perforations. *Arch Otolaryngol* 1979 ; 105 : 6-8

[4] Fairbanks DN. Closure of nasal septal perforations. *Arch Otolaryngol* 1980 ; 106 : 509-513

[5] Gollom J. Perforation of the nasal septum. *Arch Otolaryngol* 1968 ; 88 : 518-522

[6] Goodman WS, Strelzow VV. The surgical closure of nasoseptal perforations. *Laryngoscope* 1982 ; 92 : 121-124

[7] Guyuron S, Michelow B. Management of intraoperative nasal septal tears and perforations. *Aesth Plast Surg* 1994 ; 18 : 61-63

[8] Hussain A, Murthy P. Modified tragal cartilage temporoparietal and deep temporal fascia sandwich graft technique for repair of nasal septal perforations. *J Laryngol Otol* 1997 ; 111 : 435-437

[9] Ismail HK. Closure of septal perforations. A new technique. *J Laryngol Otol* 1964 ; 78 : 620-623

[10] Jahn AF. How I do it: a simple eversion flap for repair of small septal perforations. *J Otolaryngol* 1994 ; 23 : 67-68

[11] Judson M, Belmont R. An approach to large nasoseptal perforations and attendant deformities. *Arch Otolaryngol* 1985 ; 111 : 450-455

[12] Karlan M, Ossof R, Christu P. Reconstruction for large septal perforations. *Arch Otolaryngol* 1982 ; 108 : 433-436

[13] Kern B, Facer G, McDonald T. Closure of nasal septal perforation with Silastic® button. *ORL* 1977 ; 39 : 9-1

[14] Kridel R, Appling D, Wrigt K. Septal perforation closure utilizing the external septorhinoplasty approach. *Arch Otolaryngol Head Neck Surg* 1986 ; 112 : 168-172

[15] Kuriloff DB. Nasal septal perforations and nasal obstruction. *Otolaryngol Clin North Am* 1989 ; 22 : 333-350

[16] Loge F, Valsazo A, Courtheaoux P. La vascularisation artérielle des fosses nasales. *Ann Otolaryngol* 1984 ; 101 : 199-204

[17] Matton G, Beck H. Closure of a large nasal septal perforation with a lined nasolabial flap. *Chir Plast* 1985 ; 93 : 61-73

[18] Meyer R. Techniques de réparations en cas de perforation de la cloison nasale. *Ann Chir Plast Esthét* 1992 ; 37 : 154-161

[19] Meyer R. Nasal septal perforations must and can be closed. *Aesth Plast Surg* 1994 ; 18 : 345-355

[20] Meyer R. Surgical management of large septal perforations. *Face* 1997 ; 5 : 27-35

[21] Morre T, Van Camp C, Clement P. Results of the endonasal surgical closure of nasoseptal perforations. *Acta Otorhinolaryngol Belg* 1995 ; 49 : 263-267

[22] Naito K, Iwata S. Intranasal aerodynamic aspects in patients with nasal septal perforations. *Eur Arch Otorhinolaryngol* 1992 ; 249 : 44-46

[23] Romo T 3rd, Foster CA, Korovin GS. Repair of nasal septal perforation utilizing the midface degloving technique. *Arch Otolaryngol Head Neck Surg* 1988 ; 114 : 739-742

[24] Romo T, Jablonski R, Shapiro A. Long-term nasal mucosal tissue expansion use in repair of large nasoseptal perforations. *Arch Otolaryngol Head Neck Surg* 1995 ; 121 : 327-331

[25] Schoelzel EP, Menzel ML. Nasal sprays and perforation of the nasal septum. *JAMA* 1985 ; 253 : 2046

[26] Strelzow VV, Goodman WS. Nasoseptal perforation closure by external septorhinoplasty. *J Otolaryngol* 1978 ; 7 : 43-48

[27] Tardy E, Kasten Bauer F. Head and neck surgery. Stuttgart : Georg Thieme Verlag, 1995 : 396-401

[28] Teichgrarber J, Russo R. The management of septal perforations. *Plast Reconstr Surg* 1993 ; 91 : 229-235

[29] Tipton J. Septal perforations. *Plast Reconstr Surg* 1970 ; 46 : 514-515

[30] Van Kempen M, Jorissen M. External rhinoplasty approach for septal perforation. *Acta Otorhinolaryngol Belg* 1997 ; 51 : 79-83

[31] Younger R, Blomanis A. Nasal septal perforations. *J Otolaryngol* 1985 ; 14 : 125-131

[32] Yousef-Mian M. Repair of nasal septal perforation. *Am J Rhinol* 1997 ; 11 : 35-40

[33] Zaki H, Myers E. Prosthetic management of large nasal septal defect. *J Prosthet Dent* 1997 ; 77 : 335-338